

# Moderna odontoiatria adesiva

il corso intensivo per restauri diretti e indiretti  
anteriori e posteriori

Dott. Roberto TURRINI | Dott. Daniele GENSINI

**Lista dei materiali**


Spatola di Heidemann num. 1



Specillo dritto e/o sonda parodontale



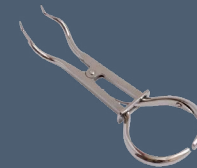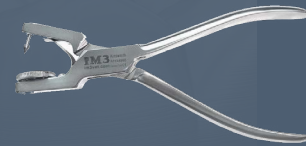Pennello piatto (reperibile in negozi d'arte)



Pinzetta tradizionale "modello College"



Foratrice mod. "Answorth"  
e pinze per uncini



Sistema ingrandimento (occhialino o caschetto, se usato)

Anello metallico per matrici modello  
Garrison ComposiTight 3D  
o qualsiasi gancio con braccetti lunghi



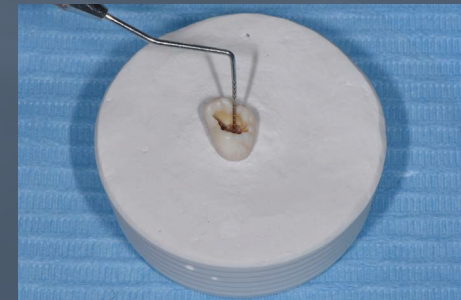
Uncini per diga, mod. 2A (2x),  
B4 Hygienic (1x) e 27N (1x)



Manipolo rosso

Manipolo ad anello blu classico

Denti posteriori estratti e montati su base in gesso, con corona clinica fuori dal gesso e cavità già aperta (**v. figura a lato**): ampia apertura occlusale mantenendo intatte le porzioni mesio-distali, con profondità di 3 mm.



Archetto tendidiga in metallo

